

**FICHE**

# Les douleurs thoraciques au cours des symptômes prolongés de la Covid-19

Validée par le Collège le 10 février 2021

**Principe : rechercher une cause pariétale fréquente, évoquer/éliminer une origine cardiologique**

1<sup>er</sup> recours

Cardiologue 2<sup>ème</sup>/3<sup>ème</sup> recours

**Causes non cardio.**

**Le plus souvent**

- **Douleurs pariétales :**
  - **Inflammation Chondro-costale :**  
Le plus souvent la palpation de l'articulation reproduit une douleur aiguë, vive et très localisée.
  - **Contractures des muscles inspiratoires accessoires , dont les intercostaux:**  
Douleurs à l'inspiration forcée, la toux , les éternuements et la palpation.
  - **Contracture du muscle diaphragme :**  
A évoquer lorsque la respiration abdominale forcée couché sur le dos déclenche les douleurs profondes test sensibilisé en mettant les bras au-dessus de la tête).
- **Douleurs Viscérales non cardiologiques :**
  - **Pleuro pulmonaires :**
    - En rapport avec une lésion visible en imagerie médicale radiographie ou scanner thoracique
    - Prise en charge identique à celle d'un épanchement pleural classique.
    - A évoquer devant douleurs latéro-thoraciques, pouvant irradier dans l'épaule ou dans le dos, d'intensité variable, dépendantes de la respiration (exacerbées par la respiration ou la toux), avec abolition du murmure vésiculaire et associées à une matité en cas d'épanchement liquidien
  - **Digestives hautes :**  
Gastrites et œsophagites à l'origine d'un Pyrosis sont très fréquentes, même sans régurgitation perceptible, majorées par un effort physique et calmées par l'alimentation. La palpation de l'épigastre est douloureuse et reproduit une partie de la gêne ressentie à l'effort.
  - **Digestives basses :**  
Colites et Troubles fonctionnels intestinaux en cas de diarrhées persistantes.  
Angle colique gauche météorisé et douloureux à la palpation.

▪ Selon le tableau, si doute : ECG, troponine, avis cardiologique/SAMU (même téléphonique, y compris pour avis ECG)

**Péricardite**

- Clinique évocatrice
- ECG évocateur
- Biologie: inflammation ⊕ et troponines ⊕
- Avis cardiologique rapide nécessaire

- Selon disponibilité du cardiologue correspondant en attendant la consultation cardiologique :
  - demander ETT
  - débuter traitement

- Signes de gravité imposant une prise en charge cardiologique en urgence :
  - oedèmes des membres inférieurs
  - hypotension

**Myocardite subaigue chronique récidivante**

- Clinique évocatrice
- ECG évocateur
- Avis cardiologique rapide indispensable
- Biologie: inflammation ⊕ et troponines ⊕ : appel en urgence du cardiologue/SAMU

- Selon disponibilité du cardiologue correspondant demander en attendant la consultation cardiologique:
  - ETT
  - holter-ECG
  - +/- IRM cardiaque

- Selon disponibilité du cardiologue débuter traitement en attendant la consultation cardiologique.

- Signes de gravité imposant une prise en charge cardiologique en urgence :
  - syncope, palpitations d'effort, insuffisance cardiaque, ESV à l'ECG.
  - myocardite aigue (peut évoluer vers la myocardite fulminante).

**Penser à EP-SCA-Myocardite aigue comme pour tout patient hors Covid-19**

## **Principe** : rechercher une cause pariétale fréquente, évoquer et éliminer une origine cardiologique

**Douleurs thoraciques** : plaintes fréquentes associées à la Covid-19 mais d'étiologies et de conséquences variées, souvent non cardiologiques.

**Objectif** : faire le diagnostic différentiel entre les douleurs relevant du 1<sup>er</sup>, 2<sup>ème</sup> ou 3<sup>ème</sup> recours. Importance de l'interrogatoire et de l'examen physique pour orienter les diagnostics possibles et choisir le bilan à réaliser.

**Ne pas hésiter à demander un avis cardiologique/SAMU même téléphonique y compris pour une aide à la lecture ECG.**

### **Étiologies à évoquer dans un contexte de symptômes prolongés de la Covid-19 :**

1. Ne relevant pas d'une prise en charge spécialisée cardiologique (le plus souvent) :
  - douleurs musculaires intercostales ou diaphragmatique, inflammation chondro-costale, syndrome d'hyperventilation, pleuro-pulmonaire, digestive, attaques de panique.
2. Relevant d'une prise en charge spécialisée cardiologique rapide ou urgente :
  - péricardite et/ou une myocardite subaiguë/chronique/récurrente : causes non rares,
  - syndrome coronarien aigu (SCA) embolie pulmonaire (EP) comme toute douleur.

L'interrogatoire et l'examen physique permettent d'orienter le diagnostic. La 1<sup>re</sup> consultation est longue. L'écoute du patient fait pleinement partie de la prise en charge à la fois diagnostique et thérapeutique.

### **Douleurs Pariétales :**

#### **Inflammation Chondro-costale** : (Syndrome de Tietze)

- Synovite aseptique des articulations entre le sternum, les côtes ou leur cartilage.
- À évoquer lorsque la palpation des articulations chondro-costales reproduit une douleur aiguë, vive et très localisée.
- Traitement : AINS local ou Aspirine à dose anti-inflammatoire.

#### **Contractures des muscles inspiratoires accessoires** : dont les muscles intercostaux

- Participent à l'inspiration thoracique. Ils sont hyper-sollicités lors de la tachypnée et de l'hyperventilation.
- À évoquer lorsque l'inspiration thoracique forcée, la toux, l'éternuement et leur palpation réveillent les douleurs.
- Traitement : thérapies manuelles, levées de tension musculaire et rééducation respiratoire, Aspirine à dose anti-inflammatoire ou décontracturants musculaires.

### **Contracture du muscle diaphragme :**

- Muscle inspiratoire principal perturbé lors des épisodes de détresse respiratoire mais également à cause de douleurs viscérales de proximité, gastrique, pleurale ou colique.
- À évoquer lorsque la respiration abdominale forcée couché sur le dos déclenche les douleurs profondes. Test sensibilisé en mettant les bras au-dessus de la tête.
- Traitement : thérapie manuelle, cohérence cardiaque et rééducation respiratoire.

### **Douleurs viscérales non cardiologiques :**

#### **Pleuro pulmonaires :**

En rapport avec une lésion visible en imagerie médicale (radiographie ou scanner thoracique). La prise en charge est identique à celle d'un épanchement pleural classique.

- Douleur latéro-thoracique, pouvant irradier dans l'épaule ou dans le dos, d'intensité variable, dépendante de la respiration = exacerbée par la respiration ou la toux.
- À évoquer à l'examen clinique sur une abolition du murmure vésiculaire et associé à une matité en cas d'épanchement liquidien.
- Nécessite au minimum une radiographie de thorax.
- Bilan pneumologique nécessaire (échographie pleurale, ponction pleurale...).
- Traitement : dépendant de l'étiologie de l'épanchement pleural.

#### **Digestives hautes :**

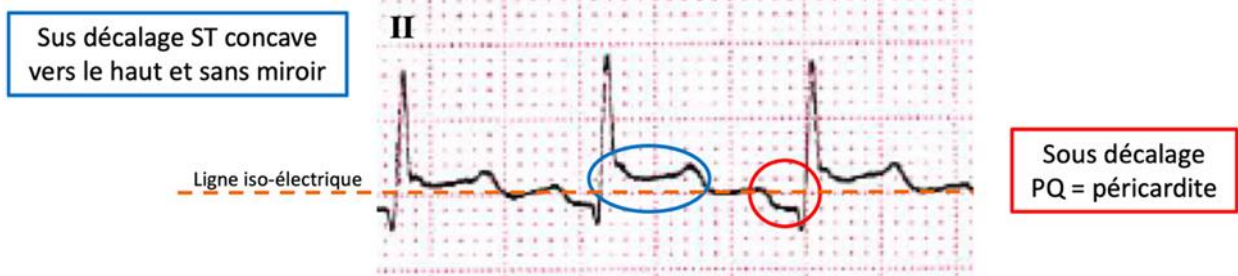
- Gastrites et œsophagites à l'origine d'un pyrosis sont très fréquentes. Elles sont majorées par un effort physique et calmées par l'alimentation.
- À évoquer lorsque la palpation de l'épigastre est douloureuse et reproduit partiellement la gêne ressentie à l'effort. L'absence de régurgitation perceptible par le patient masque son origine digestive.
- Traitement : IPP, antiacides, mucilages et modification des habitudes alimentaires.

#### **Digestives basses :**

- Colites et troubles fonctionnels intestinaux sont fréquents lorsqu'il reste des diarrhées.
- L'angle colique gauche est météorisé et douloureux.
- Traitement : modifications de régime alimentaire et antispasmodiques

### **Péricardite : nécessite un avis cardiologique rapide**

- **À évoquer devant** : douleur précordiale ou rétrosternale favorisée par l'inspiration et calmée par la position assise penchée en avant de durée variable pluriquotidienne, calmée par la prise d'AINS en automédication.
- **ECG** si disponible : sous décalage PQ et sus-décalage ST concave vers le haut (typiquement), ou anomalie de l'onde T.
- **Biologie** : syndrome inflammatoire biologique (parfois absent) : élévation de CRP, hyperleucocytose mais troponines négatives.



– **Avis cardiologique rapide nécessaire**

– **Selon disponibilité du cardiologue correspondant et en l'absence de signes de gravité :**

- Demander ETT : épanchement péricardique (trouble de cinétique possible si myocardite associée).
- Débuter le traitement qui sera revu par le cardiologue.
  - Repos jusqu'à disparition de la douleur, avec activités limitées à celles de la vie quotidienne
  - Anti-inflammatoire non stéroïdien (aspirine/ibuprofène).
  - Colchicine si certitude diagnostique à réévaluer par le cardiologue.
  - Activité sportive contre-indiquée durant un mois, reprise si disparition de douleur, péricarde sec sur ETT de contrôle.

– **Signes de gravité imposant une prise en charge cardiologique en urgence :** œdèmes des membres inférieurs, hypotension.

**Myocardite :** le plus souvent subaiguë/chronique/ récidivante, le plus souvent non sévère. Impose un avis cardiologique rapide.

- **À évoquer devant :** douleur précordiale ou rétrosternale prolongée, récidivante, de description variable pouvant être oppressive, et n'ayant pas la combinaison : déclenchée par l'effort et cédant dès l'arrêt de l'effort.
- **ECG :** tout trouble de repolarisation de l'onde T ou ST y compris mimant un SCA (à prendre en charge comme tel dans ce cas), ESV. Mais peut-être normal.
- **Avis cardiologique rapide indispensable si :**
  - Anomalie ECG, troponines ⊕ ou CRP ⊕ et en l'absence de douleurs pariétales.
  - Persistance de symptômes douloureux suspects persistants même en l'absence de trouble biologique et ECG.
- **Biologie :** syndrome inflammatoire avec élévation de CRP, hyperleucocytose. La troponine élevée pose le diagnostic de nécrose myocardique inflammatoire pour une myocardite (ou nécrose myocardique ischémique pour coronaropathie et SCA). **Dans ce cas : appel du cardiologue/centre 15.**

**Selon la disponibilité du cardiologue, en l'absence de signes de gravité**, pour ne pas retarder la prise en charge, demander :

- ETT : anomalies allant du trouble de cinétique à la baisse de la FEVG pour les formes sévères. Épanchement péricardique en cas de péricardite associée. Peut-être « normale ».
- Holter-ECG : recherche d'hyperexcitabilité ventriculaire.
- ± IRM cardiaque : confirme le diagnostic de myocardite (+/- péricardite) active ou séquelair.
- Débuter le traitement qui sera revu par le cardiologue :
  - Repos jusqu'à disparition de la douleur, avec activités limitées à celles de la vie quotidienne
  - Betabloquant à visée antiarythmique à faible dose (1/4 de dose, de type bisoprolol<sup>7</sup> pour une meilleure tolérance), en l'absence de trouble conducteur ECG.
  - IEC ou ARA2 à visée antifibrosante à faible dose (1/4 de dose)
  - Activité sportive contre-indiquée durant 3-6 mois. Reprise d'activité sportive ou séances de réadaptation après vérification d'absence d'excitabilité ventriculaire par épreuve d'effort

**Signes de gravité imposant une prise en charge cardiologique en urgence :**

- Syncope, palpitations d'effort, insuffisance cardiaque, ESV à l'ECG, apparition de trouble conducteur.
- Myocardite aiguë (douleur de moins de 3 jours) : peut évoluer vers la myocardite fulminante.

**SCA** : toute inflammation peut entraîner une déstabilisation de coronaropathie. A évoquer/rechercher/bilanter comme pour tout patient indépendamment de la Covid-19.

**EP** : toute inflammation favorise la thrombose veineuse. A évoquer/rechercher/bilanter comme pour tout patient indépendamment de la Covid-19.

## Conclusions

- Douleurs thoraciques : plaintes fréquemment associées à la Covid-19 mais d'étiologies et de conséquences variées, le plus souvent non cardiologiques.
- Importance de l'interrogatoire et de l'examen clinique.
- Selon le tableau, en cas de doute : ECG, troponine, avis cardiologique/SAMU.

## Références Bibliographiques

1. The Cardiac Insufficiency Bisoprolol Study II (CIBIS-II): a randomised trial. Lancet 1999;353(9146):9-13. [http://dx.doi.org/https://doi.org/10.1016/S0140-6736\(98\)11181-9](http://dx.doi.org/https://doi.org/10.1016/S0140-6736(98)11181-9)
2. Andréoletti L, Lévêque N, Boulagnon C, Brasselet C, Fornes P. Viral causes of human myocarditis. Arch Cardiovasc Dis 2009;102(6-7):559-68. <http://dx.doi.org/10.1016/j.acvd.2009.04.010>
3. Bière L, Piriou N, Ernande L, Rouzet F, Lairez O. Imaging of myocarditis and inflammatory cardiomyopathies. Arch Cardiovasc Dis 2019;112(10):630-41. <http://dx.doi.org/10.1016/j.acvd.2019.05.007>
4. Brito D, Meester S, Yanamala N, Patel HB, Balcik BJ, Casacang-Verzosa G, et al. High prevalence of pericardial involvement in college student athletes recovering from COVID-19. JACC Cardiovasc Imaging 2020. <http://dx.doi.org/10.1016/j.jcmg.2020.10.023>
5. European Society of Cardiology, European Association for Cardio-Thoracic Surgery, Adler Y, Charron P, Imazio M, Badano L, et al. 2015 ESC Guidelines for the diagnosis and management of pericardial diseases. Eur Heart J 2015;36(42):2921-64. <http://dx.doi.org/10.1093/eurheartj/ehv318>
6. Puntmann VO, Carerj ML, Wieters I, Fahim M, Arendt C, Hoffmann J, et al. Outcomes of cardiovascular magnetic resonance imaging in patients recently recovered from coronavirus disease 2019 (COVID-19). JAMA Cardiol 2020;5(11):1265-73. <http://dx.doi.org/10.1001/jamacardio.2020.3557>
7. Salmon-Ceron D, Slama D, De Broucker T, Karmochkine M, Pavie J, Sorbets E, et al. Clinical, virological and imaging profile in patients with prolonged forms of COVID-19: a cross-sectional study. J Infect 2020. <http://dx.doi.org/10.1016/j.jinf.2020.12.002>

---

Ce document présente les points essentiels de la publication : **Les douleurs thoraciques au cours des symptômes prolongés de la Covid-19, méthode réponse rapide, 10 février 2021**  
Toutes nos publications sont téléchargeables sur [www.has-sante.fr](http://www.has-sante.fr)